

ВЕСТНИК
РОССИЙСКОЙ
АКАДЕМИИ
МЕДИЦИНСКИХ
НАУК

ANNALS OF THE RUSSIAN ACADEMY
OF MEDICAL SCIENCES



5S

ВЕСТНИК РОССИЙСКОЙ АКАДЕМИИ МЕДИЦИНСКИХ НАУК

Научно-теоретический журнал. Выходит один раз в два месяца. Основан в 1946 г.

Входит в Перечень ведущих научных журналов и изданий ВАК.
Индексируется в базах данных Scopus, Embase, EBSCO,
РИНЦ (Russian Science Citation Index на платформе Web of Science).

Учредители:

- Федеральное государственное бюджетное учреждение «Российская академия наук»
- Федеральное государственное бюджетное учреждение «Центральный научно-исследовательский институт организации и информатизации здравоохранения» Министерства здравоохранения Российской Федерации

РИНЦ:

- Impact Factor (5 лет) — 1,436
- Рейтинг SCIENCE INDEX (Медицина и здравоохранение) — 2

SCOPUS:

- CiteScore 2019 — 0,8 (Q2)
- SJR 2019 — 0,149 (Q4)

Главный редактор: В.И. Стародубов

Заместитель главного редактора: В.В. Береговых

Научные редакторы: А.А. Кубанов, И.В. Маев

Ответственный секретарь: Л.С. Коков

Редакционная коллегия:

В.Г. Акимкин, А.И. Арчаков, А.А. Баранов, Ю.В. Белов, С.А. Бойцов, Н.И. Брико, Е.К. Гинтер, П.В. Глыбочко, В.М. Говорун, Е.З. Голухова, А.М. Дыгай, А.М. Егоров, А.А. Камалов, А.Д. Каприн, А.В. Караулов, Р.С. Козлов, С.И. Колесников, А.А. Кубатиев, С.И. Куцев, А.В. Лисица, А.Д. Макацария, А.И. Мартынов, Г.А. Мельниченко, Л.С. Намазова-Баранова, Е.Л. Насонов, М.А. Пирадов, Н.В. Пятигорская, В.И. Сергиенко, Г.Т. Сухих, Д.А. Сычев, В.А. Тутельян, В.П. Чехонин, М.В. Шестакова

Зарубежные члены редакционной коллегии:

Д. Видера, В-Д. Гримм, М. Мюллер, Д. Риццо, Н.С. Сердюченко, В.Л. Фейгин, А. Хаверих, К. Шен, И. Шенфельд

2020/том 75/№5S

Печатное периодическое издание «Вестник Российской академии медицинских наук» зарегистрировано Федеральной службой по надзору в сфере связи, информационных технологий и массовых коммуникаций 16 сентября 1992 г. (Свидетельство о регистрации № 01574), перерегистрировано 27 марта 2020 г. (Свидетельство о регистрации ПИ № ФС77-78060).

Редакция не несет ответственности за содержание рекламных материалов.

Воспроизведение или использование другим способом любой части издания без согласия редакции является незаконным и влечет за собой ответственность, установленную действующим законодательством РФ

Тираж 1000 экз. Подписные индексы: в агентстве «Почта России» — П4838, в агентстве «Роспечать» — 71488. Свободная цена.

Адрес редакции: 127254, г. Москва, ул. Добролюбова, 11

Издательство «ПедиатрЪ»: 117335, г. Москва, ул. Вавилова, д. 81, корп. 1, этаж 2, помещ. № XLIX, офис 2–8,

Тел.: +7 (499) 132-02-07, <http://vestnikramn.spr-journal.ru>, e-mail: vramn@spr-journal.ru

Отпечатано ООО «Полиграфист и издатель»: 119501, Москва, ул. Веерная, 22-3-48. Тел.: +7 (499) 737-78-04.

ANNALS OF THE RUSSIAN ACADEMY OF MEDICAL SCIENCES

Published bimonthly since 1946.

The journal is indexed in Scopus, Embase, EBSCO,
Russian Science Citation Index (Web of Science).

Founders:

- Russian Academy of Sciences
- Federal Research Institute for Health Organization and Informatics of Ministry of Health of the Russian Federation

SCOPUS:

- CiteScore 2019 — 0,8 (Q2)
- SJR 2019 — 0,149 (Q4)

Editor-in-chief: V.I. Starodubov

Deputy editor-in-chief: V.V. Beregovykh

Science editors: A.A. Kubanov, I.V. Maev

Editorial secretary: L.S. Kokov

Editorial board:

V.G. Akimkin, A.I. Archakov, A.A. Baranov, Yu.V. Belov, S.A. Boytsov, N.I. Briko, A.M. Dygai, A.M. Egorov, V.L. Feigin, E.K. Ginther, P.V. Glybochko, V.M. Govorun, E.Z. Golukhova, W-D. Grimm, A. Haverih, A.A. Kamalov, A.D. Kaprin, A.V. Karaulov, S.I. Kolesnikov, R.S. Kozlov, A.A. Kubatiev, S.I. Kutsev, A.V. Lisitsa, A.D. Makatsariy, A.I. Martynov, G.A. Melnichenko, M. Müller, L.S. Namazova-Baranova, E.L. Nasonov, M.A. Piradov, N.V. Pyatigorskaya, G. Rizzo, N.S. Serdyuchenko, V.I. Sergienko, K. Shen, Y. Shoenfeld, G.T. Sukhikh, D.A. Sychev, V.A. Tutelyan, V.P. Chekhonin, M.V. Shestakova, D. Widera

2020/ 75 (5S)

Mass media registration certificate dated March, 27, 2020. Series ПИИ № ФС77-78060. Federal Service for Supervision of Communications, Information Technology, and Mass Media.

Editorial office takes no responsibility for the contents of advertising material.

No part of this issue may be reproduced without permission from the publisher. While reprinting publications one must make reference to the journal «Annals of The Russian Academy of Medical Sciences»

Edition 1000 copies. Subscription indices are in the catalogue Russian Post P4838, in the catalogue Rospechat 71488. Free price.

Editorial Office: 11, Dobrolubov street, Moscow, 127254

Publisher «Paediatrician»: Office 2–8, Unit № XLIX, 81-1 Vavilova Street, 2nd floor, 117335, Moscow, Russian Federation,

Phone: +7 (499) 132-02-07, <http://vestnikramn.spr-journal.ru>, e-mail: vramn@spr-journal.ru

Printed by «PRINTER & PUBLISHER» Ltd: 22-3-48, Veernaya street, Moscow, 119501. Tel.: +7 (499) 737-78-04.

О.Ш. Ойноткинова^{1,2}, Е.Л. Никонов², О.В. Зайратьянц³,
Е.В. Ржевская⁴, Е.В. Крюков⁵, М.И. Воевода⁶,
О.М. Масленникова⁷, В.Н. Ларина², Т.Ю. Демидова², Е.И. Дедов²

¹ Научно-исследовательский институт организации здравоохранения и медицинского менеджмента,
Москва, Российская Федерация

² Российский национальный исследовательский медицинский университет имени Н.И. Пирогова,
Москва, Российская Федерация

³ Московский государственный медико-стоматологический университет имени А.И. Евдокимова
Министерства здравоохранения Российской Федерации, Москва, Российская Федерация

⁴ Поликлиника № 1 Управления делами Президента Российской Федерации

⁵ Главный военный клинический госпиталь имени академика Н.Н. Бурденко,
Москва, Российская Федерация

⁶ Федеральный исследовательский центр фундаментальной и трансляционной медицины,
Новосибирск, Российская Федерация

⁷ Центральная государственная медицинская академия Управления делами Президента Российской Федерации,
Москва, Российская Федерация

Клинические и морфологические особенности повреждения миокарда и течения фульминантного миокардита на фоне COVID-19, диагностика и тактика лечения

414

В обзорной статье обсуждаются вопросы патогенеза, диагностики и лечения повреждения миокарда и фульминантного миокардита у больных, инфицированных SARS-CoV-2, в условиях пандемии COVID-19. Представлены клинические особенности и диагностические критерии, включающие скрининговые тесты маркеров повреждения миокарда в виде высокочувствительного тропонинового теста, натрийуретического пептида. Детально обсуждаются вопросы патогенеза и механизмы повреждения миокарда, включающие иммунные механизмы, цитокиновый шторм, системное воспаление с макро- и микроваскулярной дисфункцией и развитием дисфункции миокарда с острой сердечной недостаточностью, гипотензией, кардиогенным шоком и/или жизнеугрожающими нарушениями ритма сердца, обусловленные гипоксией и метаболическими нарушениями на клеточном уровне. Представлены особенности клинического течения фульминантного миокардита у больных, инфицированных SARS-CoV-2, в условиях пандемии COVID-19. Впервые представлен детальный гистоморфологический анализ патологических повреждений миокарда и осложнений на основе уникального аутопсийного материала по смертной диагностике многообразных патологоанатомических вскрытий умерших от COVID-19 в Москве. На основании клинико-функционального и морфологического материала представлен протокол этиопатогенетического лечения. В зависимости от клинической ситуации для поддержания работы сердца в качестве метаболической адъювантной кардиопротективной таргетной терапии рассматривается натриевая соль фосфокреатина с целью поддержания сократительной способности и жизнедеятельности миокарда. Для улучшения прогноза у больных с COVID-19, перенесших острое повреждение миокарда, фульминантный миокардит, в протокол лечения рекомендовано введение кардиопротективной терапии, которая в комбинации со стандартной терапией позволяет достичь клинической эффективности.

Ключевые слова: COVID-19, вирус SARS-CoV-2, повреждение миокарда, фульминантный миокардит, цитокиновый шторм, кардиопротекторная терапия, фосфокреатин

Для цитирования: Ойноткинова О.Ш., Никонов Е.Л., Зайратьянц О.В., Ржевская Е.В., Крюков Е.В., Воевода М.И., Масленникова О.М., Ларина В.Н., Демидова Т.Ю., Дедов Е.И. Клинические и морфологические особенности повреждения миокарда и течения фульминантного миокардита на фоне COVID-19, диагностика и тактика лечения. *Вестник РАМН.* 2020;75(5S):414–425. doi: <https://doi.org/10.15690/vramn1433>

Введение

В настоящее время COVID-19 (COronaVIrus Disease 2019), обусловленный новым коронавирусом SARS-CoV-2 из линии вирусов Beta-CoV B, достиг пандемического уровня и представляет угрозу для здоровья людей независимо от возраста. Инфицирование и заболеваемость продолжают, и еще слишком рано прогнозировать их траекторию на ближайшие несколько месяцев или лет.

Уроки предыдущих эпидемий Betacoronavirus B (SARS-CoV), ближневосточного Betacoronavirus C (MERS-CoV) подтверждают предположения о том, что коронавирусная болезнь (COVID-19) может сопровождаться развитием новых и/или усугублять имеющиеся сердечно-сосудистые заболевания (ССЗ) с прогрессированием сердечной недостаточности (СН) [1]. Патоморфогенетические механизмы клинических проявлений и осложнений не вполне ясны главным образом из-за многофакторности и соче-

тания значительного системного цитокинового шторма и воспалительной реакции, вовлечения гемостаза и дисфункции микро- и макрогемодинамики, сосудистого эндотелия и атеросклеротической бляшки, метаболических внутриклеточных нарушений наряду с другими факторами вирусной токсемии [1, 2]. Тяжесть течения, степень выраженности клинических симптомов, ближайшие и отдаленные сердечно-сосудистые прогнозы вследствие COVID-19, а также влияние специфических методов лечения подлежат тщательному изучению.

На раннем этапе заболевания наши знания о последствиях COVID-19 основаны на имеющихся данных числителей, а точные знаменатели, указывающие на частоту вовлеченности миокарда в патологический вирусный процесс на уровне населения, неизвестны. В настоящее время, когда мы наблюдаем те или иные отдаленные органые последствия, включая нарушение реполяризации, снижение сократительной способности миокарда, нарушения ритма сердца после перенесенной SARS-CoV-2 вирусной нагрузки [3], не вызывает сомнения вовлеченность миокарда в данные процессы. Вместе с тем информации о морфологических изменениях миокарда, коррелирующих с клиническими проявлениями, немного. Вполне вероятно, что бессимптомные и легкие

симптоматические случаи отсутствуют в большинстве сообщений, что еще больше искажает наше понимание о влиянии вируса SARS-CoV-2 на миокард. Поэтому когда мы говорим о влиянии вируса SARS-CoV-2 на сердечно-сосудистую систему (ССС), то, несомненно, подразумеваем острое повреждение миокарда. Вместе с тем, в соответствии с европейским консенсусом относительно инфаркта миокарда (ИМ), острое повреждение миокарда может быть диагностировано только на основании увеличения уровня биомаркеров тропонина (СТnI или сTnT) в отсутствие ишемии. При этом его морфологическими доказательствами являются гибель кардиомиоцитов, некроз миокарда в условиях такого морфологического субстрата, как нестабильная атеросклеротическая бляшка. В условиях же COVID-19 и тяжелого вирусного повреждения, несомненно, субстрат иной. По-видимому, при описании пациентов с COVID-19 клиницисты стараются избегать термина «миокардит», нередко данные состояния интерпретируют как проявления болезни Такацубо или обострение хронической ишемической болезни сердца (ИБС), кардиомиопатии, что, впрочем, не исключает вторичного обострения данных заболеваний. Еще одним сдерживающим фактором является достаточно жесткая позиция европейских экспертов по болезням

O.Sh. Oynotkinova^{1, 2}, E.L. Nikonov², O.V. Zayratyants³, E.V. Rzhhevskaya⁴, E.V. Kryukov⁵,
M.I. Voevoda⁶, O.M. Maslennikova⁷, V.N. Larina², T.Y. Demidova², E.I. Dedov²

¹ Research Institute of Healthcare Organization and Medical Management, Moscow, Russian Federation

² Pirogov Russian National Research Medical University, Moscow, Russian Federation

³ A.I. Yevdokimov Moscow State University of Medicine and Dentistry of the Ministry of Healthcare of the Russian Federation, Moscow, Russian Federation

⁴ Polyclinic No. 1 of the Office of the President of the Russian Federation, Moscow, Russian Federation

⁵ Main Military Clinical Hospital Named after N.N. Burdenko, Moscow, Russian Federation

⁶ Federal Research Center for Fundamental and Translational Medicine, Novosibirsk, Russian Federation

⁷ Central State Medical Academy, Moscow, Russian Federation

Clinical and Morphological Features of Myocardial Damage and the Course of Fulminant Myocarditis on the Background of COVID-19, Diagnosis and Treatment Tactics

In a review article based on my own clinical experience of managing patients with acute myocardial injury and fulminant myocarditis, taking into account expert recommendations on the clinical treatment of myocardial damage associated with novel coronavirus infection a National clinical geriatric medical research center, division of cardiovascular diseases, the Chinese geriatrics society, Department of cardiology, Beijing Medical Association and European clinics discusses the pathogenesis, diagnosis and treatment of myocardial damage and FM patients, infected with SARS-CoV-2 in the context of the COVID-19 pandemic. Clinical features and diagnostic criteria are presented, including screening tests of markers of myocardial damage in the form of a highly sensitive troponin test, a natriuretic peptide. The article discusses in detail the pathogenesis and mechanisms of myocardial damage, including immune mechanisms, cytokine storm, systemic inflammation with macro- and microvascular dysfunction and the development of myocardial dysfunction with acute heart failure, hypotension, cardiogenic shock and/or life-threatening heart rhythm disorders caused by hypoxia and metabolic disorders at the cellular level. Features of the clinical course of fulminant myocarditis in infected patients (SARS-CoV-2) in the conditions of the COVID-19 pandemic are presented. For the first time, a detailed histo-morphological analysis of pathological myocardial injuries and complications is presented on the basis of unique autopsy material on post-mortem diagnostics of various pathoanatomic autopsies of those who died from COVID-19 in Moscow. Based on the clinical, functional and morphological material, the Protocol of etiopathogenetic treatment is presented. The basis of standard therapy is considered antiviral drugs, immunoglobulin G, the use of monoclonal antibodies to interleukin-6, anticoagulants, glucocorticoids, depending on the clinical situation, cardioprotectors and symptomatic treatment are recommended to maintain the heart, which in combination can achieve a certain clinical effectiveness. As adjuvant cardioprotective targeted therapy, the sodium salt of phosphocreatine is considered in order to preserve the myocardium, maintain its contractility and vital activity.

Keywords: COVID-19, SARS-CoV-2 virus, myocardial damage, fulminant myocarditis, cytokine storm, cardioprotective therapy, phosphocreatine

For citation: Oynotkinova OSh, Nikonov EL, Zayratyants OV, Rzhhevskaya EV, Kryukov EV, Voevoda MI, Maslennikova OM, Larina VN, Demidova TY, Dedov EI. Clinical and Morphological Features of Myocardial Damage and the Course of Fulminant Myocarditis on the Background of COVID-19, Diagnosis and Treatment Tactics. *Annals of the Russian Academy of Medical Sciences*. 2020;75(5S):414–425. doi: <https://doi.org/10.15690/vramn1433>

миокарда, требующая обязательной гистологической, иммунологической и иммуногистохимической верификации миокардита, что в условиях COVID-19 затрудняет проведение биопсии миокарда, а аутопсия не всегда проводится. Вместе с тем при курации пациентов с COVID-19 мы видим, что имеется вполне закономерное вовлечение миокарда в единый патологический процесс. В условиях настоящей пандемии тяжелый острый респираторный дистресс-синдром (ОРДС), обусловленный SARS-CoV-2, следует рассматривать в качестве предиктора и потенциального источника повреждения миокарда и развития фульминантного миокардита (ФМ). Следовательно, можно прогнозировать развитие хронической СН в отдаленном периоде, особенно у лиц, перенесших тяжелые и критические случаи с сердечно-сосудистыми осложнениями.

По данным разных авторов, при COVID-19 от 12 до 28–30% случаев сопровождаются острым повреждением миокарда с последующей манифестацией в острый ФМ с тяжелой СН.

Патогенные характеристики SARS-CoV-2 обусловлены тем, что это одноцепочечный РНК-содержащий вирус, принадлежащий к семейству Coronaviridae, к группе β-CoVs. Секвенирование генома показало генетическое сходство нового вируса с известными коронавирусами SARS-CoV (89%) и MERS-CoV (50%). S-белок вируса SARS-CoV-2 имеет сходство к рецептору ангиотензин-превращающего фермента 2 (АПФ2), причем его аффинность в отношении этого рецептора в 10–20 раз выше, чем у SARS-CoV, что обеспечивает высокую контагиозность. Наряду с респираторными путями рецептор к АПФ2 экспрессируется в других клетках многих органов и тканей, включая миокард, с развитием тяжелых иммунных нарушений, гипоксии, микроангиопатии и гиперкоагуляционного синдрома с тромбозами, тромбоэмболиями, что, очевидно, лежит в основе клинического ухудшения на второй неделе и даже позже от начала заболевания. Персистирующий воспалительный статус, в частности IL-6, у пациентов с тяжелой и критической степенью тяжести течения COVID-19 действует как важный триггер для каскада коагуляции, активируя систему свертывания и подавляя фибринолитическую систему. Вследствие прямого воздействия вируса происходит повреждение эндотелия сосудов и периферических макро- и микрососудов, что также является важным индуктором гиперкоагуляции, как и агрессивный иммунный ответ. В таких условиях тяжелый ОРДС следует рассматривать в качестве предиктора и потенциального источника повреждения миокарда с развитием ФМ, поэтому клиницистам, терапевтам, кардиологам необходимо обращать более пристальное внимание на те или иные клинические проявления и симптомы у пациентов с переносимой или перенесенной COVID-19 ассоциированной пневмонией, а также специфические воспалительные маркеры для ранней диагностики повреждения миокарда и своевременного выбора лечения с целью сохранения благоприятного прогноза.

Определение повреждения миокарда при COVID-19

Острое повреждение миокарда при COVID-19 — тяжелое токсическое воспалительное повреждение сердечной мышцы вирусом SARS-CoV2, опосредованное повреждающим действием АПФ2 с системным воспалительным оксидативным ответом через иммунные механизмы, ци-

токиновый шторм, с макро- и микроваскулярным поражением кардиомиоцитов, проявляющееся повышением маркеров воспаления и повреждения миокарда (сывороточный тропонин I/T (сTnI/сTnT)) выше 99-го перцентиля, развитием гипоксии и дисфункции миокарда со стремительно развивающейся острой сердечной недостаточностью (ОСН), гипотензией, кардиогенным шоком и/или жизнеугрожающими нарушениями ритма сердца. Дебют болезни всегда внезапный [12–17], летальность может достигать 50–70% на ранней стадии заболевания [18–21]. Предикторами неблагоприятного прогноза рассматриваются возраст старше 65 лет (летальность колеблется от 3 до 11%), мужской пол (3,6 против 1,6%), сопутствующие ССЗ (летальность — 10,5%), заболевания легких (6,3%), сахарный диабет (7,3%), злокачественные новообразования (7,2%), предшествующая иммуносупрессивная терапия, сопутствующая полиорганная недостаточность.

Факторы, участвующие в развитии повреждения миокарда и ФМ

Точный патофизиологический механизм повреждения миокарда и трансформации в ФМ при SARS-CoV-2 не совсем ясен. При этом не менее чем у 35% пациентов с тяжелым ОРДС в миокарде был обнаружен положительный геном SARS-CoV [37], что не исключает вероятность прямого повреждения кардиомиоцитов аналогичным вирусом SARS-CoV-2 и имеет тот же механизм, что и при SARS-CoV, так как они гомологичны по геному.

Внедрение вирусной частицы, обладающей тропностью к миокарду, в клетку-мишень — это, очевидно, прямое цитопатогенное действие вируса на кардиомиоциты с включением неспецифических механизмов противовирусной защиты, реализуемых макрофагами и NK-клетками, которое является ведущим фактором повреждения миокарда в острой фазе заболевания. В кардиомиоцитах происходит репликация вирусов, миоцитоллиз и активируется синтез микро-РНК (мРНК), что сопровождается развитием гипоксии, апоптоза, гибернации с развитием систолической и диастолической дисфункции.

Таким образом, при инфицировании вирусом SARS-CoV-2 следует рассматривать несколько механизмов, участвующих в повреждении миокарда и возможной трансформации в ФМ.

1. Синдром системного воспалительного ответа (цитокиновый шторм, неконтролируемое воспаление) [15] с реактивным образованием большого количества цитокинов и воспалительных факторов.

Коронавирусы способны приводить к излишнему, нерегулируемому клеточному и гуморальному иммунному ответу вследствие развивающегося дисбаланса Thelper 1 и Thelper 2 с выделением цитокинов и ряда других иммунных реакций. При этом стимулируются инфильтративные воспалительные и тканевые клетки продуцирующие интерлейкин-1 или -6 (IL-1, IL-6), эндотелиальные адгезионные молекулы, а также фактор некроза опухоли α (TNF-α), развивается локальная клеточная токсемия миокарда с системным повреждением кардиомиоцитов с последующей цитотоксической и антиген-антительной реакцией. Анализ аутопсийного материала больных с COVID-19, осложненным ОРДС, выявил гиперактивацию гуморального звена иммунитета и цитотоксических Т-клеток, IL-6, что объясняет целесообразность проведения патогенетически детерминированной таргетной терапии.

2. Влияние АПФ2. SARS-CoV связывается с функциональным рецептором АПФ2 с последующей дисрегуляцией ренин-ангиотензиновой системы, экспрессия которого установлена в кардиомиоцитах, что частично объясняет взаимосвязь коронавируса и изменений, происходящих со стороны ССС. Экспериментальные исследования свидетельствуют о способности SARS-CoV нарушать регуляцию эффектов АПФ2 в миокарде и легочной ткани, тем самым опосредуя развитие миокардиального воспаления за счет нарушения регуляции миокардиального АПФ2 мРНК, обладающего карбоксимонопептидазным действием и сопровождающегося потерей белка АПФ2 [22].

3. Окислительный стресс, индуцированный гипоксемией, сопровождается развитием внутриклеточного ацидоза и дисфункцией митохондрий, гипоксемией, дыхательной недостаточностью и влечет дисбаланс антиоксидантной системы в кислородном обеспечении миокарда, сопровождаясь развитием шока, гипотензии или тяжелой артериальной гипертензии, стойкой аритмии, брадикардии, анемии и другими проявлениями полиорганной недостаточности.

4. Развитие эндотелиальной, микроциркуляторной дисфункции вследствие повреждения сосудистой стенки, нарушения макро- и микрососудистой гемодинамики с развитием трансапиллярных нарушений, дыхательной митохондриальной недостаточности, ангиоспазма, вазоконстрикции с формированием дефектов перфузии и развитием систолической и диастолической дисфункции миокарда.

5. Гиперкоагуляционный синдром с активацией ДВС-синдрома сопровождается прогрессирующими макро- и микротромбозами, микротромбоэмболиям с развитием коагуло- и ангиопатии.

Представленный механизм повреждения миокарда при COVID-19 системный и достаточно сложный. Вовлеченность миокарда в патологический процесс вполне закономерна из-за развивающихся последствий дисбаланса между индуцированным инфекцией гиперкоагуляционным синдромом, нарушением метаболического энергетического баланса в миокарде и снижением кардиального сосудистого резерва. Пациенты с мультифокальным атеросклерозом и отягощенным анамнезом имеют очень высокий, экстремальный риск нежелательных сердечно-сосудистых последствий в результате нестабильности и разрыва атеросклеротической бляшки из-за воспалительной, эндотелиальной дисфункции, обусловленной вирусной инвазией. Прокоагулянтный эффект системного воспаления может увеличить вероятность развития дисфункции и тромбоза шунтов, стентов у пациентов, перенесших операции реваскуляризации того или иного сосудистого русла. С учетом рассматриваемых механизмов необходимы тщательное следование протоколу лечения пациентов группы риска и персонализированная работа врача с пациентом по совместному обсуждению важности строгого выполнения врачебных назначений по приему назначенных лекарственных препаратов, особенно пациентам с коронарными вмешательствами в анамнезе [23–25].

Клинические проявления повреждения миокарда

В клиническом течении выделены три варианта: 1) пациенты с функционально незначимым повреждением миокарда, когда отмечается незначительное изолированное повышение уровня СТnI без функциональных нарушений и отсутствии тех или иных изменений на ЭКГ,

Эхо-КГ; 2) пациенты с функционально значимым повреждением миокарда, когда отмечается значительное повышение уровня СТnI с функциональными нарушениями и изменениями на ЭКГ, Эхо-КГ и клиникой острой СН; 3) пациенты с отягощенным кардиологическим анамнезом и клинически значимым повреждением миокарда с СН или нарушением ритма сердца с повышенным СТnI, изменениями на ЭКГ, сниженной сократительной способностью миокарда по данным Эхо-КГ или в виде острого коронарного синдрома (ОКС) или неатерогенного инфаркта миокарда. Эти пациенты находятся в зоне экстремального сердечно-сосудистого и полиорганного риска с высокой вероятностью летальных исходов.

По данным ретроспективного анализа, проведенного в клиниках г. Ухань (КНР), 16% пациентов с COVID-19 с ССЗ в анамнезе при нормальном уровне СТnI имели сочетанное повреждение миокарда, что способствовало ухудшению течения заболевания с развитием ОКС и фатальных событий. Аутопсийные исследования свидетельствуют о том, что ФМ с острой СН развивается в 7% случаев, в 33% случаев развивается ОКС или неатерогенный инфаркт миокарда при нормальном сосудистом русле.

Повреждение миокарда может протекать по ряду сценариев: в виде острого повреждения миокарда с развитием ФМ. Характерно быстрое, в течение короткого времени прогрессирование заболевания с признаками лево- и/или правожелудочковой недостаточности или недостаточности кровообращения и жизнеугрожающих аритмий или без таковых. В течение двух недель эта форма миокардита может завершиться либо полным выздоровлением и восстановлением функции левого желудочка, либо (значительно реже) быстрым прогрессированием СН, стойкой гипотонией, кардиогенным шоком и летальным исходом. Подострое/хроническое (> 3 мес) течение протекает вяло, с одышкой или ее усилением в покое или при физической нагрузке, в виде утомляемости с признаками лево- и/или правожелудочковой недостаточности, ощущения сердцебиения и/или симптомов аритмии неясного генеза и/или синкопе. В анамнезе могут быть зарегистрированная и/или предотвращенная внезапная коронарная смерть, кардиогенный шок неясного генеза или без таковых. Клинически заподозрить повреждение миокарда позволяет наличие ≥ 1 клинического признака и соответствие ≥ 1 диагностическому критерию из разных категорий при отсутствии: ИБС, верифицированной данными КАГ (стеноз коронарных артерий $\geq 50\%$); известного ССЗ (болезни клапанов, врожденные пороки сердца, кардиопатии) или внесердечных причин (сахарный диабет, гипертиреозидизм и т.д.). Чем большему числу критериев соответствует рассматриваемый случай, тем выше должна быть настороженность врача в отношении острого миокардита. У бессимптомных пациентов заподозрить миокардит можно при наличии ≥ 2 диагностических ЭКГ и Эхо-КГ критериев. При объективном обследовании пациента границы сердца обычно нормальные. Из-за снижения сократительной способности тоны сердца глухие, можно услышать третий дополнительный тон, ритм галопа. На фоне дисфункции левого желудочка или осложненной пневмонии в легких выслушиваются влажные хрипы, хотя правожелудочковая сердечная недостаточность встречается редко.

Анализ весьма незначительных опубликованных зарубежных клинических наблюдений свидетельствует о том, что острое повреждение миокарда может манифестироваться развитием клиники острой СН при сохранной

сократительной способности миокарда с повышением уровня СТnI или сTnT, превышающего верхний предел контрольного диапазона (> 28 пг/мл), наличием выпота в перикарде и подъемом сегмента ST на ЭКГ. Высокочувствительный СТnI или сTnT и воспалительные биомаркеры (интерлейкин-6 и сывороточный ферритин) коррелируют с более высокими показателями СН (52 против 12%), острым повреждением сердца (59 против 1%) и были повышены у 15% выживших и у 28% умерших больных, хотя вероятность летальности увеличивается с возрастом, органной недостаточностью и высоким уровнем D-димера при поступлении [4]. Летальные случаи преобладают у коморбидных больных с артериальной гипертензией (48%), диабетом (31%) и ИБС (24%) по сравнению с выжившими. Средняя продолжительность выведения вируса составляла 20 дней у выживших (межквартильный интервал, 17–24 дня). В ряде наблюдений отмечено, что повреждение миокарда сопровождается выраженным увеличением NTproBNP (1929 пг/мл) и незначительным повышением уровня тропонина-I [5] на фоне диспептического синдрома. Нередко уровень СТnI или сTnT достигает 900 нг/л (при норме менее 40 нг/л) при интактных коронарных артериях по данным проведенной КАГ.

Приведенные данные свидетельствуют о неоднозначности клинической картины и маркеров повреждения и вместе с тем подчеркивают необходимость быть настороженными в отношении вероятного развития миокардита, особенно на фоне повышения концентрации СТnI и динамических изменений на ЭКГ и Эхо-КГ [6]. Положительный ответ на введение глюкокортикостероидов и иммуноглобулина подтверждает связь развития миокардита с повышением иммунной активности и воспалением [7, 8]. Поскольку COVID-19 рассматривается как один из таргетных факторов тяжелого поражения миокарда, инфицирование может проявляться острым миокардитом без лихорадки, кашля и вовлечения в процесс легочной ткани [9]. Безусловно, необходимы дальнейшие исследования, изучающие вероятность развития миокардита на фоне SARS-CoV-2, отдаленный прогноз, в том числе и с учетом гендерных особенностей, поскольку появляются работы, свидетельствующие о наиболее частой встречаемости тяжелого течения COVID-19 у мужчин по сравнению с женщинами [10]. Одним из объяснений данному феномену является высокий уровень циркулирующего АПФ2 у мужчин, а SARS-CoV-2 имеет высокую тропность к АПФ2, который локализуется в X-хромосоме [11].

Диагностические маркеры повреждения миокарда

Пациенты с клиническими признаками повреждения миокарда имеют различную манифестацию. По сводным данным европейских клиник и больницы Тунцзи в Ухане, от 72 до 90% пациентов поступают с одышкой, 10% — из-за синкопе или после сердечно-легочной реанимации, 32% — с болью в груди [18], 7,2% — с острым поражением миокарда, аритмии возникают у 16,7% госпитализированных больных с COVID-19 и пневмонией.

Симптомы повреждения миокарда, связанные с COVID-19

Дыхание в виде тахипноэ (более 30 дыхательных движений в минуту) или угнетение дыхания (может быть менее 10 дыхательных движений в минуту в тяжелых

случаях) и нарушение насыщения артериальной крови кислородом (часто ниже 90%, может достигать 40–50%). Артериальное давление характеризуется гипотензией вследствие тяжелой сердечной дисфункции и аномальной сосудистой реактивности на фоне общей токсической реакции. Следует обращать внимание на симптомы обморока [16].

Нарушения ритма сердца составляют от 7 до 17%, в виде желудочковой тахикардии/фибриляции предсердий (ЖТ/ФЖ) — в 5,9% случаев, а у пациентов с повышенным уровнем СТnI — в 17,3% случаев [26]. Частота сердечных сокращений (ЧСС) колеблется в виде тахикардии (более 120 уд./мин, а может быть и выше 160 уд./мин) или брадикардии — менее 50 уд./мин. Синусовая тахикардия, особенно в ночное время, является одним из наиболее очевидных признаков повреждения миокарда. Тахикардия и увеличение ЧСС непропорциональны повышению температуры тела (часто >10 уд./мин на 1 °С), что не очень специфично, но это важная деталь при постановке диагноза повреждения миокарда и ФМ. Гетерогенность симптомов и преходящие изменения на ЭКГ могут сохраняться в течение 3–5 дней и дольше, но нередко игнорируются пациентами и даже врачами, хотя являются важными предикторами при диагностике острого миокардита, вот поэтому важны тщательный сбор анамнеза, детализация жалоб и контроль ЭКГ в динамике.

Лабораторный контроль

Клинические анализы крови. В начале заболевания в клинических анализах крови количество нейтрофилов и их соотношение могут не изменяться или повышаться через 2–3 дня наряду с лейкоцитозом, свидетельствуя о присоединении бактериальной инфекции. Стойкое снижение количества нейтрофилов и лейкоцитоз, снижение числа тромбоцитов вследствие миелосупрессии имеют неблагоприятный прогноз. Скорость оседания эритроцитов и уровень СРБ могут повышаться, но не являются специфическими признаками.

Маркеры повреждения миокарда. Повышение уровня тропонина (сTnI или сTnT) > 99-й перцентили и > 28 нг/мл на фоне острой левожелудочковой недостаточности может быть манифестацией ФМ (рис. 1). При этом существует риск развития ИМ 1-го типа в результате дисфункции эндотелия и разрыва нестабильной атеросклеротической бляшки, спровоцированного SARS-CoV-2-инфекцией, а также развитие ИМ 2-го типа при несоответствии потребности миокарда в кислороде и его доставки. Для диагностики ИМ необходимо учитывать не только повышение или снижение уровня СТnI или сTnT, но и клинические проявления ИМ по изменениям на ЭКГ.

Воспалительные маркеры. Возрастание воспалительных маркеров включает цитокины, IL-1-β, IL-10, IL-6, TNF-α и молекулы эндотелиальной адгезии, интерферона-гамма (ИФН-γ), ИФН-γ-индуцируемого белка-10, макрофагального хемоаттрактант-белка-1, которые могут активировать ответ Т-хелперов 1-го типа. Активированные Т-хелперы секретируют лимфокины (в частности, ФНО и ИФН-γ), усиливая экспрессию антигенов этого класса на макрофагах [27]. У части пациентов, инфицированных вирусом SARS-CoV-2, с кардиальным повреждением стремительно нарастает уровень IL-6, IL-8, а провоспалительный цитокиновый шторм развивается при тяжелом течении и полиорганной недостаточности [28].

Серологическое тестирование. Специфичные к CoV-19 антитела IgM дают положительный результат через 3–5 дней

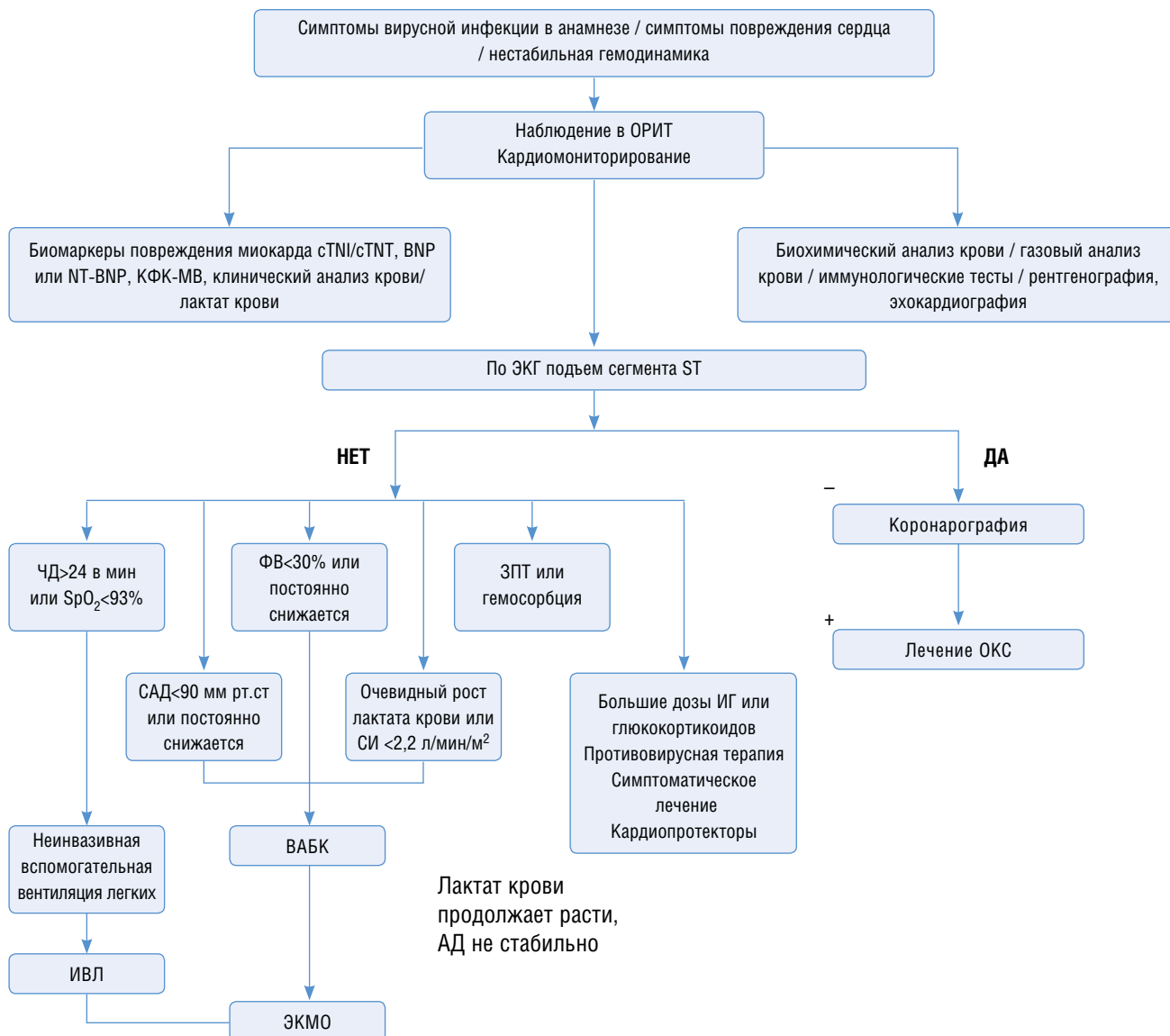


Рис. 1. Диагностика и лечение фульминантного миокардита. ОРИТ — отделение реанимации и интенсивной терапии, ФВ — фракция выброса, ИВЛ — искусственная вентиляция легких, ЭКМО — экстракорпоральная мембранная оксигенация, ВАБК — внутриартериальная баллонная контрпульсация, ОКС — острый коронарный синдром, ЗПТ — заместительная почечная терапия, АД — артериальное давление

после появления симптомов. Титр антител IgG повышается в 4 раза или более в фазе восстановления по сравнению с острой фазой, что можно рассматривать ранним маркером как повреждения миокарда, так и ФМ в условиях инфицирования SARS-CoV2.

Таким образом, при остром повреждении миокарда и ФМ могут наблюдаться, но не специфичны повышенный уровень лейкоцитов, С-реактивного белка (СРБ), прокальцитонина, миокардиальных ферментов — креатинкиназы и/или изофермента креатинкиназы, миоглобина (КФК или КФК-МВ), лактатдегидрогеназы, аспаратаминотрансферазы (АСТ), мозгового натрий-уретического пептида (BNP или NT-BNP) > 100 нг/л [29], более низкий уровень лимфоцитов. Повышение D-димера указывает на активацию гемостаза и наличие тромбообразования [30].

Инструментальные маркеры. На ЭКГ в 12 отведениях / холтеровского мониторирования регистрируются атриовентрикулярная блокада I–III степени или блокада ножки пучка Гиса, изменение ST/T (с подъемом сегмента ST или без, инверсия зубца T), в которых доминируют R-волны, остановка синусового узла (синус-арест), же-

лудочковая тахикардия или фибрилляция желудочков и асистолия, фибрилляция предсердий, частая желудочковая экстрасистолия (ЖЭС), наджелудочковая тахикардия (для этого типа эктопической тахикардии характерен плеоморфизм), снижение высоты зубца R, задержка межжелудочкового проведения (расширение комплекса QRS > 120 мс) или низкий вольтаж, патологический зубец Q. Низкоамплитудная ЭКГ, особенно прекардиальных отведений, является признаком диффузного и тяжелого миокардиального повреждения. Распространены изменения сегментов ST–T, отражающие аномальную реполяризацию миокарда.

Регистрируется специфическое дугообразное повышение сегмента ST, сходное с типичным острым ИМ. ЭКГ вариабельна, поэтому при подозрении на повреждение миокарда и ФМ всем пациентам должен проводиться постоянный ЭКГ-мониторинг. При Эхо-КГ визуализируются впервые возникшие и необъяснимые другими причинами структурные и функциональные изменения в правом и/или левом желудочке (в том числе случайно выявленные у бессимптомных пациентов). Локальное нарушение сократимости стенки желудочка или нару-

шение глобальной систолической или диастолической функции с дилатацией желудочков или без нее, с перикардальным выпотом (гидроперикардит наблюдался в 15% случаев) или без такового, с внутрисердечными тромбами или без таковых [19], снижение сократительной способности миокарда с резким снижением фракции выброса сердца до 10%. Повышение соотношения между ранней скоростью митрального притока и ранней диастолической скоростью митрального кольца (E/e') указывает на снижение диастолической функции, но оно возвращается к норме в течение нескольких дней по мере улучшения состояния пациента на фоне лечения. Диффузное снижение подвижности стенки желудочков обусловлено диффузным воспалением, увеличение толщины межжелудочковой перегородки или стенки левого желудочка вследствие воспалительного отека — это ранние признаки острого повреждения миокарда и ФМ. Размеры полостей сердца могут сохраняться нормальными или отмечается незначительное увеличение, в редких случаях видны увеличенные полости левого желудочка. Эхо-КГ-картина сердца вариабельна и может быть как в пределах нормальных показателей, так и с пониженной эхогенностью, вновь регистрируемой митральной регургитацией и повышением давления в легочных артериях [31]. Движение стенки желудочка демонстрирует аномалии из-за асимметрии или неравномерного воспаления и повреждения миокарда. Все рассматриваемые изменения миокарда функциональны и могут вернуться к норме в течение 1,5–2 нед при эффективном лечении [31]. В этой связи при наличии прикроватной Эхо-КГ в условиях стационара или отделения интенсивной терапии целесообразно выполнять исследование в динамике каждый день или несколько раз в день, чтобы обеспечить динамическую оценку сократительной функции миокарда и корректировать терапию. В отдаленном периоде при диспансерном наблюдении в условиях поликлиники этих пациентов необходим динамический ЭКГ и Эхо-КГ-контроль с коррекцией кардиопротективной терапии.

МРТ сердца и коронарография (КА). При МРТ регистрируются отек и/или наличие очагов отсроченного контрастирования гадолинием, изменения носят воспалительный характер с нарушением перфузии миокарда и накоплением гадолиния в субэпикардиальной зоне, в области верхушки сердца и нижнебоковой области, коррелирующие с нарушением реполяризации. КА позволяет дифференцировать острое повреждение миокарда и ФМ от острого инфаркта миокарда. Так как КА — инвазивный метод и несет в себе риск фатальных осложнений, при проведении исследования следует использовать меньше контрастного вещества, чтобы избежать его ингибирующего действия на миокард и сократимость сердца.

Клинический диагноз повреждения миокарда ФМ может быть установлен при наличии у пациентов следующих признаков:

- внезапное начало;
- явные симптомы перенесенной/переносимой и верифицированной вирусной инфекции COVID-19;
- клинические проявления сердечной недостаточности;
- повышение высокочувствительного СТnI или сТnT > 99-й перцентили (> 28 нг/мл) вследствие повреждения миокарда в сочетании с изменениями на ЭКГ, Эхо-КГ;
- быстро развивающаяся тяжелая гемодинамическая дисфункция;
- диффузное снижение движения стенок желудочков [32].

У пациентов с неблагоприятным прогнозом отмечены нарастание в динамике уровня КФК–КФК–МВ, АСТ, ВNP или NT–BNP, лейкоцитов, прогрессирующая лимфопения, повышение Д-димера [33, 34], частота развития кардиогенного шока составляет 30% [34].

Патоморфологические повреждения миокарда

Собственные результаты. Патологоанатомической службой Департамента здравоохранения города Москвы проведен самый большой в мире объем вскрытий умерших от COVID-19. Анализ результатов 2 тыс. вскрытий (с 20 марта по 22 мая 2020 г.) показал, что соотношение мужчин и женщин составило 1,54:1 (1212 мужчин и 788 женщин). Средний возраст умерших — $68,5 \pm 15,63$ года (от 20 до 99 лет, что в среднем составило $72,1 \pm 13,71$ года у женщин и $66,3 \pm 14,58$ года у мужчин). Среди частоты смертельных осложнений и непосредственных причин смерти у умерших с коморбидной патологией частота гипертонической болезни наблюдалась в 59% случаев; ИБС — в 27,9; цереброваскулярная болезнь — в 11,4; СД 2 типа — в 21,9; ИМ — 1,1%. Непосредственной причиной смерти больных с COVID-19 были ДВС (693 случая; 34,7%), тромбоэмболия и тромбоз легочных артерий (237 случаев; 11,9%), тромбоз артерий мозга (11 случаев; 0,6%), тромбоз артерий сердца (36 случаев; 1,8%), тромбоз артерий кишки (6 случаев; 0,3%) и прочие тромбозы наблюдались в 26 случаях (1,3%) [35, 36]. Спектр патологических изменений в сердце достаточно разнообразен и варьирует от тромбозов и тромбоэмболии до крупных очагов ишемии миокарда, трансмурального крупноочагового ИМ при отсутствии атеросклеротического процесса, дистрофии миокарда с неравномерной дилатацией полости левого желудочка, характерного для синдрома Такацубо. SARS-CoV-2 и рецепторы АПФ2 выявляются в ткани миокарда (в кардиомиоцитах — 35%), но чаще в сосудистом эндотелии, гладкомышечных клетках и перичитах сосудов, фибробластах с развитием эндотелиальной дисфункции и эндотелиита (микроангиопатии). Липоциты экспрессируют АПФ2, но часто не экспрессируют сериновую протеазу TMPRSS2. Экспрессия АПФ выше у коморбидных больных с патологией сердца и синдромом СН, снижаясь под влиянием SARS-CoV-2. В ряде аутопсий отмечено, что морфологическим субстратом в миокарде были очаговые или диффузные гипоксические, метаболические и разной величины ишемические повреждения, реже — микроангиопатия, петехиальные и сливные кровоизлияния, тромбозы. На рис. 2 отмечены гипертрофия, дистрофические изменения, липофузиоз, фрагментация, волнообразный ход и некроз отдельных групп кардиомиоцитов (гипоксические, метаболические, иммунные, возможно, вирусные повреждения — *atypical myocyte degeneration*).

Вследствие ДВС-синдрома на фоне дистрофических изменений кардиомиоцитов отмечено полнокровие микроциркуляторного русла с фибриновыми организующимися тромбами в просвете тонкостенного сосуда (рис. 3).

При окраске гематоксилином и эозином в сердце выявлена межклеточная и периваскулярная мононуклеарная инфильтрация, указывающая на повреждение миокарда. Присутствуют дегенерированные или некротизированные клетки миокарда, а также инфильтрация моноцитов, лимфоцитов и/или нейтрофилов в интерстиции. В некоторых кровеносных сосудах наблюдались вы-

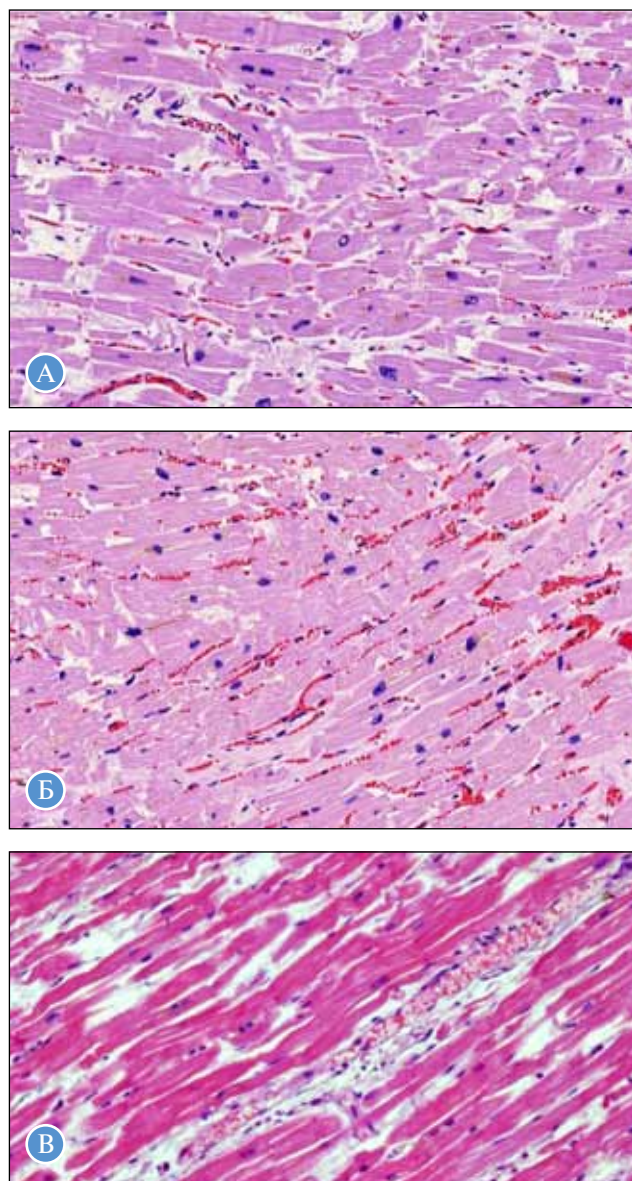


Рис. 2. Повреждения миокарда. Выраженное полнокровие микроциркуляторного русла. Отек стромы. Окраска гематоксилином и эозином, $\times 250$: А, Б — гипертрофия, дистрофические изменения, липофусциноз, фрагментация, волнообразный ход и некроз отдельных групп кардиомиоцитов; В — некроз отдельных кардиомиоцитов, фибрин и эритроциты в просвете, набухание эндотелия сосуда капиллярного типа

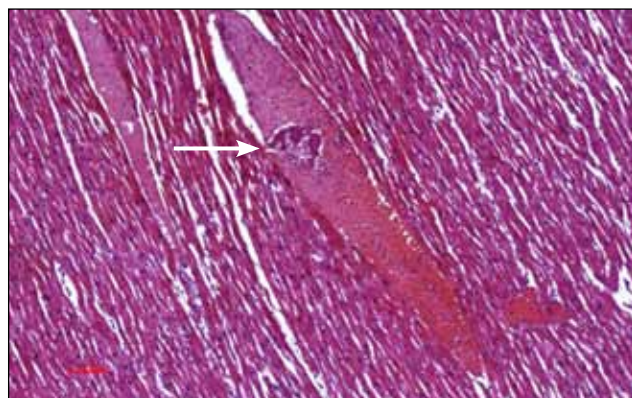


Рис. 3. Миокард. Полнокровие микроциркуляторного русла, фибриновый организующийся тромб (стрелка) в просвете тонкостенного сосуда. Окраска гематоксилином и эозином, $\times 120$

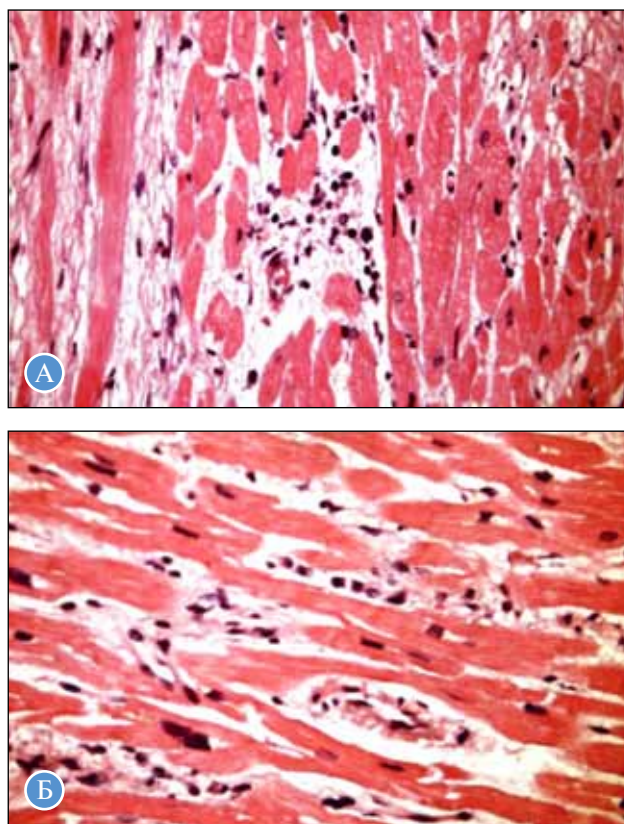


Рис. 4. Миокардит. Окраска гематоксилином и эозином, $\times 400$: А — очаговая, преимущественно периваскулярная, лимфомакрофагальная инфильтрация, дистрофические изменения и некроз отдельных кардиомиоцитов, отек стромы; Б — диффузная лимфоплазматическая инфильтрация, васкулит, отек стромы, дистрофические изменения и некроз отдельных кардиомиоцитов

деление эндотелиальных клеток, явления эндovasкулита и тромбов, гипертрофия, дистрофические изменения, фрагментация, волнообразный ход и некроз отдельных групп кардиомиоцитов, выраженное полнокровие микроциркуляторного русла со сладжами эритроцитов, с очаговым или диффузным склерозом и периваскулярным лимоматозом или отеком стромы (рис. 4) [35, 36].

При тромбозах коронарных артерий в отсутствие нестабильных атеросклеротических бляшек или вообще атеросклероза в ряде случаев развивались мелкоочаговые изменения, реже — трансмуральный ИМ вследствие гиперкоагуляционного синдрома, токсемии, гипоксии, цитокинового шторма, обусловленного генерализованным вирусным повреждением стенки венечной артерии. Такие ИМ следует дифференцировать с инфарктами миокарда I типа при осложненных нестабильных атеросклеротических бляшках коронарных артерий сердца при ИБС [35, 36]. Повышенный интерстициальный фиброз миокарда у пациентов с SARS-CoV-2 в сердце аналогично SARS-CoV согласуется с результатами, показывающими, что белок нуклеокапсида (N) SARS-CoV потенцирует трансформирующий фактор роста — бета-опосредованный фиброз [38]. Сравнительный дифференциальный анализ морфологии миокарда при SARS-CoV с использованием обратной транскриптазо-полимеразной цепной реакцией показал, что 35% пациентов (7 из 20) имели положительный геном SARS-CoV, обнаруженный в сердце, со средней вирусной нагрузкой $4,7 \times 10^6$ копии SARS-CoV на 1 г ткани сердца (возраст 70 ± 12 лет; 3М/4F). Наличие SARS-CoV-2 в легких также, как при инфицировании

SARS-CoV, предполагает, что может быть инфицирован и миокард, что сопровождается более агрессивным течением заболевания и более ранней смертью. При окрашивании трихромом у пациентов с поражением сердца SARS-CoV отмечено увеличение воспаления миокарда и интерстициального фиброза со сниженной экспрессией АПФ2, развитием патологической гипертрофии, о чем свидетельствует увеличение площади поперечного сечения кардиомиоцитов [37].

На основании исследований аутопсийного материала с учетом клинической картины заболевания можно выделить, как минимум, следующие клинические и морфологические «маски» COVID-19: острое вирусное повреждение миокарда, острый инфаркт миокарда гиперкоагуляционного и гипоксического генеза, токсико-метаболическую кардиомиопатию.

Терапия больных при повреждении миокарда и ФМ

Специфическая терапия больных с подозрением на миокардит

Доказательной базы, подтверждающей эффективность применения противовирусных препаратов (лопинавир/ритонавир) и иммуносупрессивной терапии (хлорохин/гидроксихлорохин) в лечении COVID-19, в настоящее время нет. Протокол ведения пациентов с COVID-19 зависит от тяжести клинического течения. Стандартная терапия направлена на основные таргетные механизмы, включая иммуноглобулин G, применение моноклональных антител к интерлейкину-6 (тоцилизумаб — анти-IL-6,) секукинумаб (анти-IL-17A), канакинумаб (в зависимости от возраста, массы тела) или руксолитиниба фосфат, интерферон-α. В зависимости от клинической ситуации могут быть использованы глюкокортикоиды, пульс-терапия, метилпреднизолон, колхицин. Перед назначением препаратов с незарегистрированными показаниями (off-label) нужно получить добровольное информированное согласие пациента или его законного представителя.

Антикоагулянты. С учетом развития гиперкоагуляционного синдрома антикоагулянты назначаются всем госпитализированным пациентам (при отсутствии противопоказаний) в соответствии с массой тела пациента и выраженностью Д-димера (табл. 1).

При выраженном снижении функции почек (рСКФ < 30 мл/мин / 1,73 м²) необходимо использовать индивидуальный режим дозирования или НФГ (под контролем АСТ/АЧТВ). Стартовая терапия лечеб-

ными дозами используется в случаях, когда до госпитализации пациенты получали антикоагулянты в связи с фибрилляцией предсердий с ежедневным контролем МНО. При МНО < 2,0 назначается лечебная доза НМГ.

Антитромботическая терапия продолжается при выписке из стационара, для профилактики отсроченных тромбоэмболических осложнений у пациентов высокого риска (при отсутствии иных показаний — фибрилляция предсердий, тромбоэмболия легочной артерии, острый коронарный синдром и проведение чрескожной коронарной ангиопластики со стентированием, механические протезы клапанов сердца) должна проводиться под контролем МНО в соответствии с клиническими рекомендациями. Всем пациентам, получавшим профилактическую терапию НМГ во время госпитализации, при наличии риска по шкале IMROVE 2–3 балла с повышением D-димера во время госпитализации более двух норм (> 1 мкг/мл) или риска по шкале IMROVE ≥ 4 балла необходимо рекомендовать профилактические дозы прямых антикоагулянтов на срок до 45 дней после выписки, назначить ривароксабан 10 мг 1 раз в день, или апиксабан 2,5 мг 2 раза в день, или эноксапарин подкожно 40 мг 1 раз в день. Если пациент не соответствует вышеуказанным критериям (например, молодой возраст и значительное повышение D-димера), то решение о необходимости антитромботической терапии после выписки должно приниматься персоналифицированно. Для защиты слизистой оболочки желудка от стрессовых язв, особенно вызванных глюкокортикоидами, и профилактики кровотечений необходимо применять ингибиторы протонной помпы.

Метаболическая (кардиопротективная) терапия. Важнейшей клинической задачей, от решения которой зависит ближайший и отдаленный прогноз для пациентов, является сохранение миокарда, поврежденного на фоне обширного вирусного токсического, воспалительного, гипоксического поражения, нарушения энергетического баланса в кардиомиоцитах на уровне внутриклеточного транспорта энергии (АТФ). В норме между доставкой кислорода к кардиомиоцитам и потребностью в нем имеется четкое соответствие, обеспечивающее нормальный метаболизм в митохондриях и миофибриллах, двух таргетных субстратах, обеспечивающих функционирование клеток сердца. Когда кардиомиоцит утрачивает запасы креатинфосфата, он теряет способность сокращаться, даже если сохраняется до 80% АТФ. В этой связи применение корректоров метаболизма — парциальных ингибиторов окислации жирных кислот (p-FOX) для восстановления энергетического гомеостаза, восстановление функции митохондрий, мембранопротекцию и энерге-

Таблица 1. Ориентировочная схема назначения антикоагулянтной терапии

Масса тела пациента, кг	D-димер	
	< 5 мкг/мл	≥ 5 мкг/мл
<80	Эноксапарин — 40 мг 1 раз в день, или надропарин — 0,4 мл 1 раз в день, или парнапарин — 0,3 мл 1 раз в день	Эноксапарин — 80 мг 1 раз в день, или надропарин — 0,6 мл 1 раз в день, или парнапарин — 0,4 мл 1 раз в день
80–120	Эноксапарин — 80 мг 1 раз в день, или надропарин — 0,6 мл 1 раз в день, или парнапарин — 0,4 мл 1 раз в день	Эноксапарин — 120 мг 1 раз в день, или надропарин — 0,8 мл 1 раз в день, или парнапарин — 0,6 мл 1 раз в день
>120	Эноксапарин — 120 мг 1 раз в день, или надропарин — 0,8 мл 1 раз в день, или парнапарин — 0,6 мл 1 раз в день	Эноксапарин — 80 мг 2 раза в день, или надропарин — 0,6 мл 2 раза в день, или парнапарин — 0,6 мл 1 раз в день

Примечание. В случаях если масса тела пациента менее 45 или более 145 кг, расчет дозы антикоагулянта производится индивидуально. При клинических либо инструментальных признаках тромбоза, а также при инициации пульс-терапии можно использовать лечебные дозы НМГ: эноксапарин — 1 мг/кг 2 раза в день или надропарин — 0,4 мл (при массе тела < 50 кг), 0,6 мл (при массе тела 50–70 кг) или 0,8 мл (при массе > 80 кг) 2 раза в день.

тическую стабилизацию сарколеммы кардиомиоцитов [38–40] — патогенетически оправдано. В условиях острого повреждения миокарда и ФМ вследствие SARS-CoV-2 препаратом выбора в качестве таргетной адьювантной кардиопротективной терапии рассматриваются инфузии натриевой соли эндогенного фосфокреатина (ФК) (неотон) из расчета 1–2 г в 50 мл воды для инъекций внутривенно/капельно (длительность инфузии — 30–45 мин) 2 раза в сутки в течение 7–15 дней [38–41].

На этапе восстановительного лечения целесообразно продолжить кардиопротективную терапию и рекомендовать прием триметазидина 35 мг 1 раз в день в течение 3–6 мес [42]. Препаратом выбора можно рассматривать мелдоний в дозах 5–10 мл внутривенно/капельно в течение 10–14 дней с последующим переходом на пероральный прием. Продолжительность курса лечения составляет 4–6 нед, можно повторять 2–3 раза в год.

Нами проведено открытое нерандомизированное клиническое исследование по оценке эффективности эндогенного ФК у 98 больных в возрасте от 36 до 67 лет, находящихся на стационарном лечении с SARS-CoV-2, с верифицированным острым повреждением миокарда и повышенными маркерами повреждения миокарда (сTnI и NT-proBNP). В соответствии с внутренним протоколом лечения больным данной группы к стандартной терапии был добавлен ФК внутривенной инфузии 2 г/день в 50 мл физраствора в течение 15 дней. В качестве контроля была проанализирована аналогичная группа — 75 больных, находящихся на стандартной терапии.

В группе больных с добавлением ФК клиническая эффективность к 10-м сут сопровождалась достоверным уменьшением проявлений СН, отмечено существенное снижение уровня маркеров повреждения миокарда — КФК и КФК–МВ на 18%, которое было статистически значимым у пациентов с пиком КФК–МВ более 100 ед/л, сTnI на 19% и NT-proBNP на 21% ($p < 0,05$) — по сравнению с группой больных на стандартной терапии. При холтеровском ЭКГ-мониторировании снижение частоты желудочковых экстрасистол и пароксизмов желудочковой тахикардии доля депрессии сегмента ST $> 0,15$ мВ к общему числу R-зубцов в отведениях составила 38% в группе ФК и 78% — в контрольной группе, более быстрое улучшение изменений сегментов ST за 48 ч. Достигнуто улучшение сократительной функции миокарда и увеличение фракции выброса левого желудочка на 8,4% ($p < 0,05$), ударного объема и сердечного выброса, конечного систолического давления (КСО) и конечного диастолического давления (КДО) по сравнению с показателями контрольной группы. Как видно, на фоне кардиопротективной терапии ФК улучшаются сократительная способность миокарда и клиническое состояние пациентов, исход лечения и прогноз. Включение ФК в протокол лечения больных с вирусным поражением миокарда при COVID-19 в качестве таргетной адьювантной терапии направлено на поддержание клеточного энергетического обмена кардиомиоцитов.

Антиоксидантная терапия: назначение водо- и жирорастворимых витаминных комплексов. Китайские эксперты при повреждении миокарда предлагают использовать витамин С в дозе 6 и 12 г/сут у тяжелых и критических больных соответственно или 10 г витамина С на 250 мл 5%-й глюкозы внутривенно капельно 1 раз/сут в течение 15–30 дней (при сопутствующем сахарном диабете используется физиологический раствор). Витамин С обладает антиоксидантными свойствами и может ингибировать реакцию окислительного стресса при воспалении, регулирует иммунологические реакции, активируя синтез

антител, С3-комплемента, интерферона и повышает сопротивляемость организма к инфекции. Оказываемое противовоспалительное и противоаллергическое действие в условиях вирусной интоксикации способствует снижению уровня воспалительных факторов [43].

Рекомендации по лечению аритмии. Специфическое лечение проводится в соответствии с типом аритмии и состоянием гемодинамики, тяжестью сердечной недостаточности согласно клиническими рекомендациями. Острое повреждение миокарда и ФМ обычно осложняются дисфункцией миокарда, кардиогенным шоком и низкой перфузией тканей и органов. В связи с этим амиодарон следует вводить внутривенно капельно непрерывно и избегать быстрой внутривенной инфузии. Пациентам с фибрилляцией предсердий с высокой частотой желудочковых сокращений для контроля желудочкового ритма можно назначать дигиталис. Применение бета-адреноблокаторов возможно только после стабилизации гемодинамики с АД сист ≥ 100 мм рт. ст. Применять пульсурежающие блокаторы кальциевых каналов не рекомендуется из-за возможного отрицательного влияния на систолическую функцию левого желудочка. Пациентам с клинически значимой брадикардией показано проведение временной кардиостимуляции. Если временные кардиостимуляторы недоступны, то для увеличения частоты сердечных сокращений возможно применение атропина. Поскольку у большинства пациентов на фоне проводимой терапии восстанавливается функция синусового узла, имплантация постоянного кардиостимулятора пациентам с брадикардией в острой стадии не рекомендуется. Если общее состояние пациента стабильно и нормализуется в течение 2 нед и более, но при этом сохраняется блокада проводимости, то можно рассмотреть возможность имплантации постоянного кардиостимулятора. Имплантация кардиовертера-дефибриллятора у пациентов с желудочковой тахикардией или фибрилляцией желудочков в острой стадии заболевания не рекомендуется [44].

У коморбидных пациентов лечение ССО должно основываться на оптимальном использовании методов лечения, основанных на доказательной базе и клинических рекомендациях. Как и в случае других триггеров острых ССЗ, в соответствии с практическими рекомендациями целесообразно применять антитромбоцитарные, β -блокаторы, ингибиторы АПФ (иАПФ) и статины. Гипотетически статины могут сдерживать системное воспаление, способствовать стабилизации бляшек и предотвращать вызванную вирусом дестабилизацию бляшек, которая может привести к острому коронарному синдрому. Пациентам, которые принимают иАПФ или блокаторы рецепторов ангиотензина II (БРА), необходимо продолжить прием этих препаратов, так как их отмена может привести к декомпенсации заболеваний ССС и усугубить течение COVID-19. В настоящее время нет убедительных доказательств негативных последствий приема иАПФ и БРА. Нет данных о том, как повышенный уровень АПФ влияет на количество вирусных частиц, проникающих в организм, и на тяжесть течения заболевания. По некоторым данным, эти препараты могут, наоборот, снижать тяжесть течения COVID-19.

Заключение

Таким образом, при SARS-CoV-2 наблюдается системное распространение инфекции, поражающее как легочную ткань, так и миокард, что требует от клинициста

более тщательного сбора анамнеза и интерпретации даже минимизированных клинических, лабораторных, ЭКГ- и Эхо-КГ-отклонений с целью ранней диагностики и лечения поражения миокарда.

Дополнительная информация

Источник финансирования. Работа выполнена при поддержке гранта РФФИ № 19-013-00062.

Конфликт интересов. Авторы данной статьи подтверждают отсутствие конфликта интересов.

Участие авторов. О.Ш. Ойноткинова — организатор исследования и исполнитель; Е.Л. Никонов — организатор сбора материала; О.В. Зайратьянц — организатор и исполнитель набора; Е.В. Ржевская — организатор сбора материала; Е.В. Крюков — организатор сбора материала; М.И. Воевода — организатор сбора материала; О.М. Масленникова — исполнитель; В.Н. Ларина — исполнитель; Т.Ю. Демидова — исполнитель; Е.И. Дедов — исполнитель.

ЛИТЕРАТУРА

1. Madjid M, Safavi-Naeini P, Solomon SD. Potential effects of coronaviruses on the cardiovascular systems review. *JAMA Cardiol.* 2020;5(7):841–840. doi: <https://doi.org/10.1001/Jamacardio.2020.1286>
2. Corrales-Medina VF, Madjid M, Musher DM. Role of acute infection in triggering acute coronary syndromes. *Lancet Infect Dis.* 2010;10(2):83–92. doi: [https://doi.org/10.1016/S1473-3099\(09\)70331-7](https://doi.org/10.1016/S1473-3099(09)70331-7)
3. Huang C, Wang Y, Li X, et al. Clinical features of patients infected with 2019 novel coronavirus in Wuhan, China. *Lancet.* 2020;395(10223):497–506. doi: [https://doi.org/10.1016/S0140-6736\(20\)30183-5](https://doi.org/10.1016/S0140-6736(20)30183-5)
4. Zhou F, Yu T, Du R, et al. Clinical course and risk factors for mortality of adult inpatients with COVID-19 in Wuhan, China: a retrospective cohort study. *Lancet.* 2020;S0140–6736(20)30566-3. doi: [https://doi.org/10.1016/S0140-6736\(20\)30566-3](https://doi.org/10.1016/S0140-6736(20)30566-3)
5. Kim IC, Kim JY, Kim HA, Han S. COVID-19-related myocarditis in a 21-year-old female patient. *European Heart Journal.* 2020;41(19):1859. doi: <https://doi.org/10.1093/eurheartj/ehaa288>
6. Doyen D, Mocerri P, Ducreux D, et al. Myocarditis in a patient with COVID-19: a cause of raised troponin and ECG changes. *Lancet.* 2020. Published Online. April 23, 2020. doi: [https://doi.org/10.1016/S0140-6736\(20\)30912-0](https://doi.org/10.1016/S0140-6736(20)30912-0)
7. Hu H, Ma F, Wei X, Fang Y. Coronavirus fulminant myocarditis treated with glucocorticoid and human immunoglobulin. *Eur Heart J.* 2020. doi: <https://doi.org/10.1093/eurheartj/ehaa190>
8. Wei X, Fang Y, Hu H. Immune-mediated mechanism in coronavirus fulminant myocarditis. *Eur Heart J.* 2020;41(19):1855. doi: <https://doi.org/10.1093/eurheartj/ehaa333>
9. Jean-François P, Pierre Ch, Clémence Richaud, et al. Myocarditis revealing COVID-19 infection in a young patient. *Eur Heart J Cardiovasc Imaging.* 2020;21(7):776. doi: <https://doi.org/10.1093/ehjci/jeaa107>
10. Wenham C, Smith J, Morgan R; Gender and COVID-19 Working Group. COVID-19: the gendered impacts of the outbreak. *Lancet.* 2020;395:846–848. doi: [https://doi.org/10.1016/S0140-6736\(20\)30526-2](https://doi.org/10.1016/S0140-6736(20)30526-2)
11. Hall KS, Samari G, Garbers S, et al. Centring sexual and reproductive health and justice in the global COVID-19 response. *Lancet.* 2020;395:1175–1177. doi: [https://doi.org/10.1016/S0140-6736\(20\)30801-1](https://doi.org/10.1016/S0140-6736(20)30801-1)
12. Caforio ALP, Pankuweit S, Arbustini E, et al. Current state of knowledge on a etiology, diagnosis, management, and therapy of myocarditis: a position statement of the European Society of Cardiology Working Group on Myocardial and Pericardial Diseases. *Eur Heart J.* 2013;34:2636–2648. doi: <https://doi.org/10.1093/eurheartj/ehd210>
13. Caforio ALP, Malipiero G, Marcolongo R, et al. Myocarditis: A clinical overview. *Curr Cardiol Rep.* 2017;19:63. doi: <https://doi.org/10.1007/s11886-017-0870-x>
14. Fung G, Luo H, Qiu Y, Yang D, et al. Myocarditis. *Circ Res.* 2016;118(3):496–514. doi: <https://doi.org/10.1161/CIRCRESAHA.115.306573>
15. Lazaros G, Oikonomou E, Tousoulis D. Established and novel treatment options in acute myocarditis, with or without heart failure. *Expert Rev Cardiovasc Ther.* 2017;15(1):25–34. doi: <https://doi.org/10.1080/14779072.2017.1262764>
16. Luyt CE, Hékimian G, Ginsberg F. What's new in myocarditis? *Intensive Care Med.* 2016;42:1055–1057. doi: <https://doi.org/10.1007/s00134-015-4017-5>
17. Pollack A, Kontorovich AR, Fuster V, et al. Viral myocarditis—diagnosis, treatment options and current controversies. *Nat Rev Cardiol.* 2015;12:670–680. doi: <https://doi.org/10.1038/nrcardio.2015.108>
18. Ginsberg F, Parrillo JE. Fulminant myocarditis. *Crit Care Clin.* 2013;29(3):465–483. doi: <https://doi.org/10.1016/j.ccc.2013.03.004>
19. Gupta S, Markham DW, Drazner MH, et al. Fulminant myocarditis. *Nat Rev Cardiol.* 2008;5:693–706. doi: <https://doi.org/10.1038/npcardio1331>
20. Maisch B, Ruppert V, Pankuweit S. Management of fulminant myocarditis: a diagnosis in search of its etiology but with therapeutic options. *Curr Heart Fail Rep.* 2014;11:166–177. doi: <https://doi.org/10.1007/s11897-014-0196-6>
21. McCarthy RE, Boehmer JP, Hruban RH, et al. Long-term outcome of fulminant myocarditis as compared with acute (nonfulminant) myocarditis. *N Engl J Med.* 2000;343(10):690–695. doi: <https://doi.org/10.1056/NEJM200003093421003>
22. Oudit GY, Kassiri Z, Jiang C, et al. SARS coronavirus modulation of myocardial ACE2 expression and inflammation in patients with SARS. *Eur J Clin Invest.* 2009;39:618–625. doi: <https://doi.org/10.1111/j.1365-2362.2009.02153.x>
23. de Simone G. Position Statement of the ESC Council on Hypertension on ACE-Inhibitors and Angiotensin Receptor Blockers. Available from: [https://www.escardio.org/Councils/Council-on-Hypertension-\(CHT\)/News/position-statement-of-the-esc-council-on-hypertension-on-ace-inhibitors-and-ang](https://www.escardio.org/Councils/Council-on-Hypertension-(CHT)/News/position-statement-of-the-esc-council-on-hypertension-on-ace-inhibitors-and-ang)
24. Шляхто Е.В., Конради А.О., Арutyunov Г.П., и др. Руководство по диагностике и лечению болезней системы кровообращения в контексте пандемии COVID-19 // *Российский кардиологический журнал.* — 2020. — Т. 25. — № 3. — С. 3801. [Shlyakho EV, Konradi AO, Arutyunov GP, et al. Guidelines for the diagnosis and treatment of circulatory diseases in the context of the COVID-19 pandemic. *Russian Journal of Cardiology.* 2020;25(3):3801. (In Russ.)] doi: <https://doi.org/10.15829/1560-4071-2020-3-3801>
25. Vaduganathan M, Vardeny O, Michel T, McMurray JJV, Pfeffer MA, Solomon SD. Renin-angiotensin-aldosterone system inhibitors in patients with Covid-19. *N Engl J Med.* 2020;382:1653–1659. doi: <https://doi.org/10.1056/NEJMsr2005760>
26. Ruan Q, Yang K, Wang W, et al. Clinical predictors of mortality due to COVID-19 based on an analysis of data of 150 patients from Wuhan, China. *Intensive Care Med.* 2020;46(5):846–848. doi: <https://doi.org/10.1007/s00134-020-05991-x>
27. Chen C, Zhou Y, Wang DW. SARS-CoV-2: a potential novel etiology of fulminant myocarditis. *Herz.* 2020;45(3):230–232. doi: <https://doi.org/10.1007/s00059-020-04909-z>
28. Megna M, Napolitano M, Fabbrocini G. May IL-17 have a role in COVID-19 infection? *Medical Hypotheses.* 2020;140:109749. doi: <https://doi.org/10.1016/j.mehy.2020.109749>
29. Expert recommendations for clinical management of myocardial injury associated with new coronavirus infection National Geriat-

- rics Center National Geriatrics Clinical Medicine Research Center, Cardiovascular Disease Branch of Chinese Geriatrics Society, Department of Cardiology, Beijing Medical Association Since December 2019, a new coronavirus pneumonia (COVID-19) epidemic has emerged in Wuhan.
30. Nishiura H, Linton NM, Akhmetzhanov AR. Initial Cluster of Novel Coronavirus (2019-nCoV) Infections in Wuhan, China Is Consistent with Substantial Human-to-Human Transmission. *J Clin Med*. 2020;9(2):488. doi: <https://doi.org/10.3390/jcm9020488>
 31. Felker GM, Boehmer JP, Hruban RH, et al. Echocardiographic findings in fulminant and acute myocarditis. *J Am College Cardiol*. 2000;36(1):227–232. doi: [https://doi.org/10.1016/S0735-1097\(00\)00690-2](https://doi.org/10.1016/S0735-1097(00)00690-2)
 32. Sun D, Ding H, Zhao C, et al. Value of SOFA, APACHE IV and SAPS II scoring systems in predicting short-term mortality in patients with acute myocarditis. *Oncotarget*. 2017;8(38):63073–63083. doi: <https://doi.org/10.18632/oncotarget.18634>
 33. Wang D, Li S, Jiang J, et al. Chinese expert consensus statement on the diagnosis and treatment of fulminant myocarditis. *Sci China Life Sci*. 2019;62(2):187–202. doi: <https://doi.org/10.1007/s11427-018-9385-3>
 34. Hu W, Liu C, Hu W, et al. Analysis of 5 cases of treating fulminant myocarditis with ECMO. *Chin J Crit Care Med (Electronical Edition)*. 2014;7:4.
 35. Атлас. Патологическая анатомия COVID-19 / под общ. ред. О.В. Зайратьянца. — М., 2020. — 140 с. [Atlas. Pathological anatomy of COVID-19. Ed. by O.V. Zayratyants. Moscow; 2020. 140 p. (In Russ.)]
 36. Ойноткинова О.Ш., Ларина В.Н., Зайратьянц О.В. Осложнения со стороны сердечно-сосудистой системы при COVID-19 // *Московская медицина*. — 2020. — № 3. — С. 80–89. [Oynotkinova OSh, Larina VN, Zayratyants OV. Cardiovascular Complications in COVID-19. *Moscow Medicine*. 2020;3:80–89. (In Russ.)]
 37. Oudit GY, Kassiri Z, Jiang C, et al. SARS-coronavirus modulation of myocardial ACE2 expression and inflammation in patients with SARS. *European Journal of Clinical Investigation*. 2009;39(7):618–625. doi: <https://doi.org/10.1111/j.1365-2362.2009.02153.x>
 38. Mingxing F, Landoni G, Zangrillo A, et al. Phosphocreatine in Cardiac Surgery Patients: A Meta-Analysis of Randomized Controlled Trials. *J Cardiothorac Vasc Anesth*. 2018;32(2):762–770. doi: <https://doi.org/10.1053/j.jvca.2017.07.024>
 39. Tao J, et al. Therapeutic effect of creatine phosphate on serious viral myocarditis with heart failure. *Medical Journal of West China*. 2007;4.
 40. Ойноткинова О.Ш., Масленникова О.М., Ларина В.Н., и др. Согласованная экспертная позиция по диагностике и лечению фульминантного миокардита в условиях пандемии COVID-19 // *Кремлевская медицина. Клинический вестник*. — 2020. — № 3. — С. 5–18. [Oynotkinova OSh, Maslennikova OM, Larina VN, et al. Agreed expert position on the diagnosis and treatment of fulminant myocarditis in the context of the COVID-19 pandemic. *The Kremlin Medicine. Clinical Bulletin*. 2020;3:5–18. (In Russ.)]. doi: <https://doi.org/10.26269/ogs5-7066>
 41. Методические рекомендации. Анестезиолого-реанимационное обеспечение пациентов с новой коронавирусной инфекцией COVID-19. — М., 2020. [Guidelines. Anesthetic and resuscitation support for patients with a new coronavirus infection COVID-19. Moscow; 2020. (In Russ.)]
 42. Chen J, Lai J, Yang L, et al. Trimetazidine prevents macrophage mediated septic myocardial dysfunction via activation of the histone deacetylase sirtuin 1. *Br J Pharmacol*. 2016;173(3):545–561. doi: <https://doi.org/10.1111/bph.13386>
 43. Dengfeng G. Xi'an Jiaotong University Second Affiliated Hospital Anti-epidemic National Medical Team: High-dose vitamin C-based Jiaotong Program. 2020.
 44. Libby P, Simon DI. Inflammation and thrombosis: the clot thickens. *Circulation*. 2001;103(13):1718–1748. doi: <https://doi.org/10.1161/01.CIR.103.13.1718>

КОНТАКТНАЯ ИНФОРМАЦИЯ

Ойноткинова Ольга Шонкоровна, д.м.н., профессор [Olga Sh. Oynotkinova, MD, PhD, Professor]; адрес: 119002, Москва, ул. Сивцев Вражек, д. 26/28 [address: 26/28 Sivtsev Vrazhek str., 119002, Moscow, Russia]; e-mail: olga-oynotkinova@yandex.ru, SPIN-код: 399-709, ORCID: <https://orcid.org/0000-0002-9856-8643>, Scopus Author ID: 33156677

Никонов Евгений Леонидович, д.м.н., профессор [Evgeniy E. Nikinov, MD, PhD, Professor]; e-mail: drnikonov@mail.ru, SPIN-код: 5618-1533, ORCID: <https://orcid.org/0000-0002-5231-711X>

Зайратьянц Олег Вадимович, д.м.н., профессор [Oleg V. Zayratyants, MD, PhD, Professor]; e-mail: ovzair@mail.ru, SPIN-код: 4817-1084, ORCID: <https://orcid.org/0000-0003-3606-3823>

Ржевская Елена Васильевна, к.м.н. [Elena V. Rzhetskaya, MD, PhD]; e-mail: nolamz@mail.ru, SPIN-код: 3216-2315, ORCID: <https://orcid.org/0000-0001-7194-8219>

Крюков Евгений Владимирович, д.м.н., профессор, член-корреспондент РАН [Evgenii V. Krukov, MD, PhD, Professor, Corresponding Member of the RAS]; e-mail: Evgeniy.md@mail.ru, ORCID: <https://orcid.org/0000-0002-8396-1936>

Воевода Михаил Иванович, д.м.н., профессор, академик РАН [Michail I. Voevoda, MD, Professor, Academician of the RAS]; e-mail: director@centercem.ru, SPIN-код: 6133-1780, ORCID: <https://orcid.org/0000-0001-9425-413X>

Масленникова Ольга Михайловна, д.м.н., доцент [Olga M. Maslennikova, MD, PhD, Associate Professor]; e-mail: o.m.maslennikova@gmail.com, SPIN-код: 5516-9979, ORCID: <https://orcid.org/0000-0001-9599-738>

Ларина Вера Николаевна, д.м.н., доцент [Vera N. Larina, MD, PhD, Associate Professor]; e-mail: larinav@mail.ru, SPIN-код: 3674-9620, ORCID: <https://orcid.org/0000-0001-7825-5597>

Демидова Татьяна Юльевна, д.м.н., профессор [Tatiana Y. Demidova, MD, PhD, Professor]; e-mail: t.y.demidova@gmail.com, SPIN-код: 9600-9796, ORCID: <https://orcid.org/0000-0001-6385-540X>

Дедов Евгений Иванович, д.м.н. [Evgenii I. Dedov, MD, PhD]; e-mail: dedov-e-i@yandex.ru, SPIN-код: 8724-4940, ORCID: <https://orcid.org/0000-0002-9118-3708>